

NOVA TÉCNICA PARA IDENTIFICAÇÃO HISTOQUÍMICA DO *CRYPTOCOCCUS NEOFORMANS*

Oswaldo de Arruda BEHMER⁽¹⁾, Antonio Geraldo de FREITAS Neto⁽²⁾ e
Maria Dalva M. SCALABRINI⁽³⁾

RESUMO

Os Autores apresentam nova técnica histoquímica para identificação do *Cryptococcus neoformans*, baseada na coloração da cápsula de lignina pelo cristal violeta e do protoplasma do cogumelo com vermelho neutro.

A cápsula é corada em castanho escuro e o protoplasma em róseo.

INTRODUÇÃO

A identificação do *Cryptococcus neoformans* em preparações histológicas ou esfregaços corados pelas técnicas habituais é difícil, pois o cogumelo não se cora convenientemente.

O método que ora propomos, é de fácil e rápida execução, e dá excelentes resultados tintoriais, que se equivalem a métodos mais complexos e demorados. Em poucos minutos pode-se corar lâminas de material previamente impregnado em parafina, ou esfregaços obtidos de exsudatos, líquido céfalo-raquidiano ou meios de cultura.

FLÁVIO NIÑO¹, estudando a composição da membrana que reveste o miceto, verificou que é formada fundamentalmente por lignina. A partir deste dado bioquímico, procuramos reações tintoriais específicas para a lignina, de modo a nos permitir a fácil identificação do cogumelo assim como, evitar possíveis confusões diagnósticas principalmente com o *P. brasiliensis*.

A coloração é obtida com dois corantes: o cristal violeta, que cora a cápsula de lignina e o vermelho neutro, que cora o protoplasma do miceto.

MÉTODO

Método de preparação do corante

Vermelho neutro	1 g
Cristal violeta	1 g
Álcool absoluto	10 ml
Água destilada q.s.	200 ml

Dissolver o vermelho neutro e o cristal violeta, separadamente, em 5 ml de álcool absoluto, cada um. Depois de juntar as duas soluções, completar o volume de 200 ml com água destilada. Filtrar em papel de filtro comum. O corante está pronto para o uso e pode ser conservado em temperatura ambiente por longo tempo.

Trabalho realizado na Disciplina de Técnica Cirúrgica Geral da Faculdade de Medicina da U. S. P. (Prof. Dr. Américo Nasser) — Departamento de Clínica Cirúrgica da Faculdade de Medicina da U.S.P. (Prof. Alípio Corrêa Netto — Eurico da Silva Bastos) e Departamento de Anatomia Descritiva da Faculdade de Medicina da U.S.P. (Prof. Odorico Machado de Sousa)

- (1) Instrutor da Faculdade de Medicina da U.S.P. — Encarregado da Seção de Patologia Experimental
- (2) Prof. Assistente da Faculdade de Medicina da U.S.P. — Chefe do Grupo de Experimentação
- (3) Técnica de Laboratório do Departamento de Anatomia Descritiva e Topográfica da Faculdade de Medicina da U.S.P. — (Prof. Odorico Machado de Sousa)

Método de coloração em esfregaço

- 1) Preparar o esfregaço em lâmina previamente albuminizada
- 2) Secar em temperatura ambiente
- 3) Fixar em bico de Bunsen
- 4) Deixar durante 5 minutos em água amoniacal (0,5%)
- 5) Lavar em água destilada
- 6) Corar durante 10 minutos
- 7) Retirar o excesso de corante com água destilada
- 8) Diferenciar em álcool absoluto
- 9) Desidratar em Xilol
- 10) Montar com resina sintética

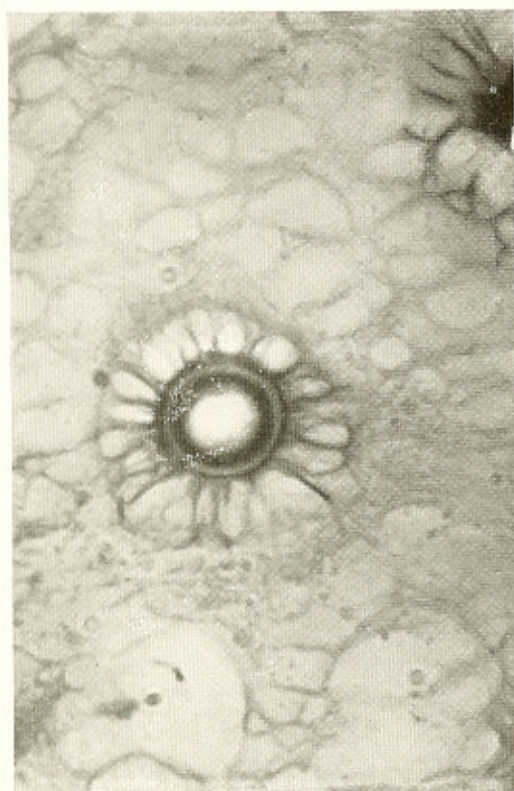


Fig. 1 — *Cryptococcus neoformans* na luz de um alvéolo pulmonar. 2.000 X

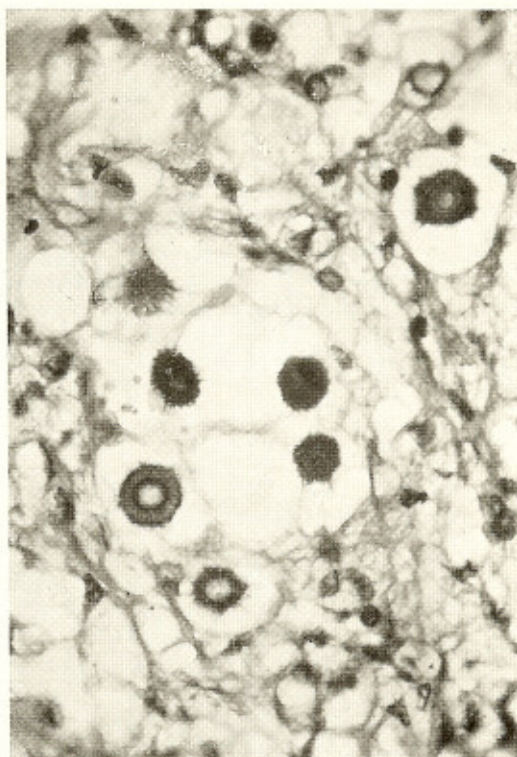

Fig. 2 — *Cryptococcus neoformans* no tecido nervoso. 2.000 X

Método de coloração em cortes de parafina

Desparafinar a lâmina e proceder do mesmo modo que para a coloração em esfregaço, a partir do item 4.

RESULTADOS

Em esfregaço: Membrana de lignina corada em castanho escuro; cápsula mucóide em negativo ou rosa claro; protoplasma do cogumelo em rosa com corpúsculos vermelho escuro.

Em parafina: No tecido nervoso observa-se com nitidez a membrana de lignina fortemente corada em castanho, circundada por um halo claro que corresponde à cápsula mucóide não corada; o protoplasma não toma coloração. O cogumelo quando na luz al-

veolar pulmonar tem aspecto semelhante ao observado nos esfregaços.

violet and of the mould protoplasma with neutral red, the capsule becoming dark brown and the protoplasma pink.

SUMMARY

New technique for histochemical identification of Cryptococcus neoformans

A new histochemical technique is given for identification of *Cryptococcus neoformans* by staining of the lignin capsule with crystal

REFERENCIA BIBLIOGRÁFICA

1. NIÑO, F. — Blastomycosis humana generalizada por *Cryptococcus*. Monografia n.º 3, M.E.P.R.A., 1934.

Recebido para publicação em 19/9/1967.