

TROMBOSE INTRACARDÍACA VENTRICULAR DIREITA, POR CANDIDA sp. (ENDOCARDITE CANDIDIÁSICA). REGISTRO DE UM CASO

Ana Dávila de ARRIAGA (1), Maria de Fátima ARAÚJO (1) e José Donato de PRÓSPERO (1)

RESUMO

Os Autores apresentam caso de criança de 5 meses, com desnutrição grave e quadro de freqüente pneumonia de repetição, submetida a intensa antibioticoterapia. A autópsia revelou endocardite por *Candida sp.*, formando trombo de grandes proporções, ocluindo totalmente a cavidade ventricular direita. O fungo foi identificado por técnicas de anticorpos fluorescentes, aliadas a hemoculturas e cultura de LCR positivas para *Candida sp.* Histologicamente formava grãos semelhantes aos dos micetomas. Este comportamento tecidual não é usual na candidíase e, segundo a literatura, por nós consultada, trata-se de caso único que assim se apresenta.

INTRODUÇÃO

O primeiro caso de endocardite de etiologia micótica foi descrito em 1915 por HURLEY, como participação do coração em caso de blastomiose sistêmica⁶. Em 1949 aparece na literatura o primeiro caso produzido por *Candida sp.*, em paciente viciado em entorpecentes injetados por via endovenosa².

Nos últimos anos tem-se registrado maior freqüência de endocardite por fungos, porém continua sendo patologia pouco freqüente e, na maioria dos casos, registrados na literatura, ocorrem em válvulas previamente lesadas por malformação congênita, febre reumática, cateterismo cardíaco ou cirurgia cardíaca^{1,3,5,7,8,9,12,13,14,16,19}.

Nosso trabalho registra caso de endocardite trombótica oclusiva do ventrículo direito por *Candida sp.* (bola fúngica intracardíaca).

DESCRIÇÃO DO CASO

Criança do sexo masculino, de 5 meses, parida, natural e procedente de São Paulo, ingressou no Pronto Socorro da Santa Casa de São Pau-

lo, com história de "cansaço", febre, anorexia e prostração. Como antecedente foi hospitalizada nos últimos 3 meses em várias oportunidades, em diferentes hospitais, com diagnóstico de "pneumonia de repetição", tendo sido submetida a intensa antibioticoterapia.

O exame físico mostrou desnutrição, desidratação, palidez cutâneo-mucosa; irritadiça, com fontanelas abauladas e suturas afastadas, além de lesões na cavidade oral sugestivas de candidíase.

O diagnóstico inicial foi de meningite, septicemia e desnutrição.

Foram praticadas várias hemoculturas e culturas de LCR, resultando positivas para *Staphylococcus aureus*. As duas últimas culturas de líquido, 5 dias antes do óbito foram positivas para colônias de *Candida sp.*

A criança evoluiu mau e foi a óbito 20 dias após sua internação.

Necrópsia — criança pesando 2.700 kg., medindo 57cm, com sinais de desnutrição; pele seca, descamativa, ausência de panículo adiposo; desidratada e com petéquias na região inguinal. **Cérebro** — pesou 500 g. A leptomeninge na base

(1) Departamento de Patologia da Santa Casa de Misericórdia de São Paulo, Brasil

apresentava sufusões hemorrágicas, com exsudato purulento e áreas de necrose.

Coração — 24 g., com o ventrículo direito totalmente ocupado por massa densa, firme e es-

branquiçada, de superfície granulosa, penetrando na emergência da artéria pulmonar e no átrio, impossibilitando a diferenciação das válvulas à direita. Ventrículo e átrio esquerdos conservados (Fig. 1 A e B).

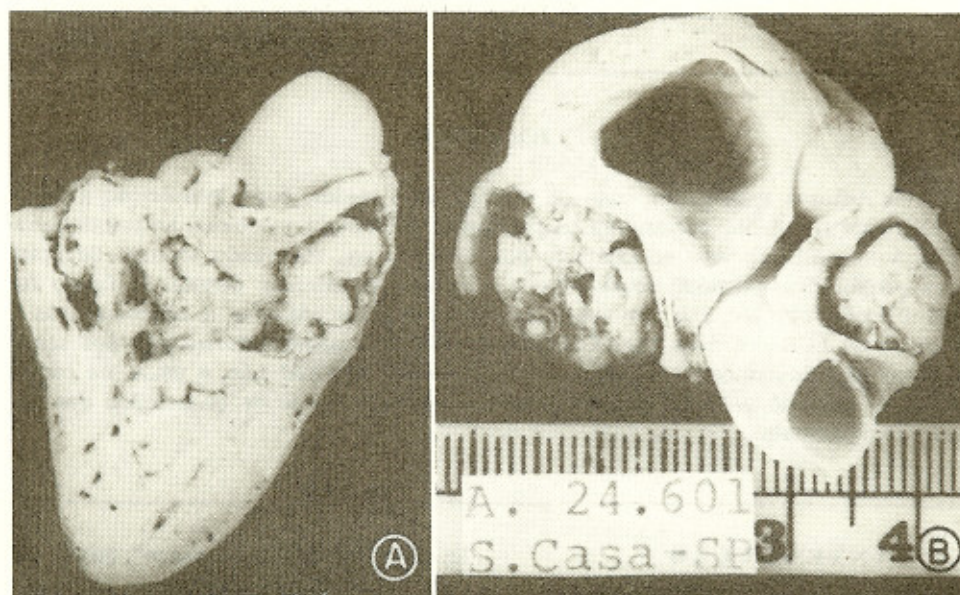


Fig. 1 — Aspecto macroscópico da lesão. A) Corte frontal do coração, mostrando a cavidade direita ocupada por massa esbranquiçada, grosseiramente granulosa. B) Átrio direito e artéria pulmonar ocupados pelo trombo fúngico

Pulmões — colabados, com múltiplas e difusas hemorragias.

Timo — 2 g., de superfície lisa, constituído por tecido firme e esbranquiçado de aspecto fibroso. Demais órgãos sem particularidades.

Ao exame microscópico, observamos nos cortes do coração, corados pelos métodos de H.E. e Grocott, que a massa intracardíaca é constituída por fungos entrelaçados que se dispõem formando “grãos”, de tamanhos variados e circundados por exsudato de piócitos (Fig. 2 — A). Os grãos não apresentam clavas na periferia e são constituídos por filamentos miceliaes septados, de espessura variável, alguns com dupla parede ou ramificados e no centro dos “grãos”, observam-se estruturas grandes, arredondadas, leveduriformes (Fig. 2 — B, C e D). Corte praticados no miocárdio e endocárdio mostram processo inflamatório caracterizado por proliferação conjuntiva neoformação vascular, infiltrado linfocitário e acúmulos de pio-

citos e nas áreas do miocárdio contíguas não há fungos. No pulmão observamos artérias de médio calibre ocluídas por trombos constituídos predominantemente por micélios septados formando grãos com as mesmas características anteriormente descritas. No tecido pulmonar vizinho há áreas hemorrágicas. O cérebro apresenta hemorragia subaracnoideia, espessamento das meninges da base e microabscessos. Timo e linfonodos atrofícos. Não foram encontrados fungos em outras localizações, além do coração e artérias pulmonares.

DISCUSSÃO

As endocardites por fungos mais frequentemente descritas na literatura são produzidas por *Candida* sp. e *Histoplasma capsulatum*¹³. Outros fungos registrados como causadores de endocardite são: *Coccidioides immitis*, *Cryptococcus neoformans*, *Blastomyces dermatitidis*, *Aspergillus* sp., *Mucor* sp., *Torulopsia glabra*

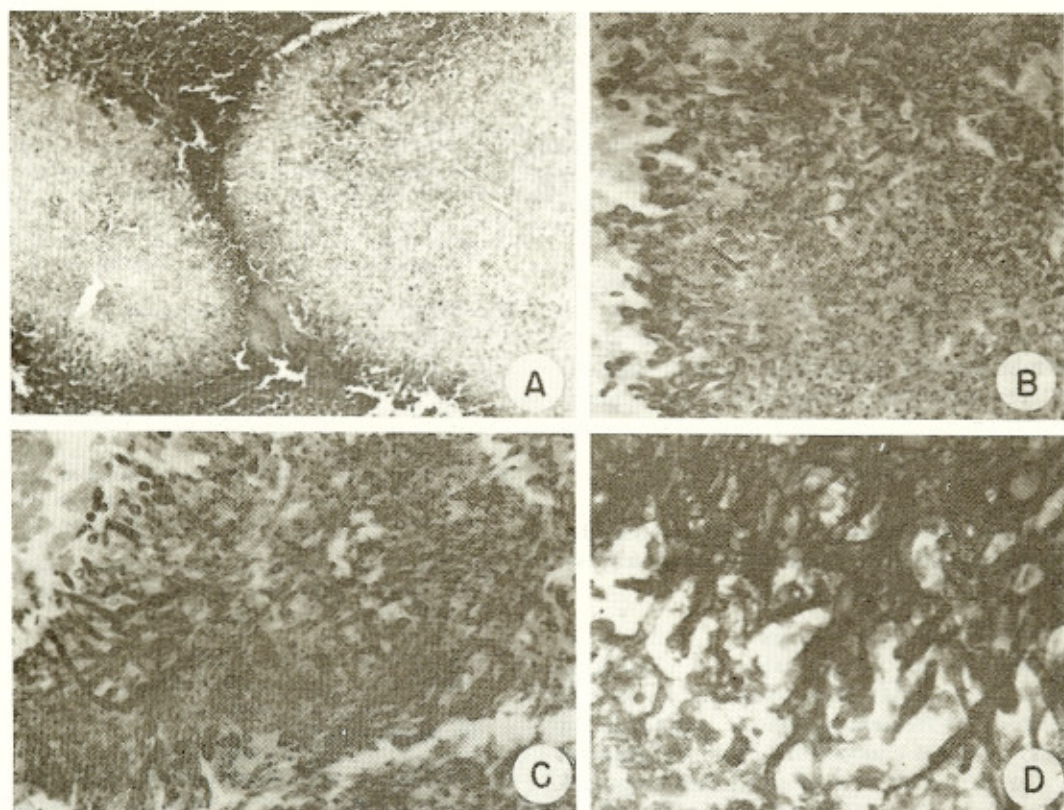


Fig. 2 — Aspecto microscópico. A) Grãos de tamanhos variados circundados por exsudato de neutrófilos. H.E., 45 \times ; B) Detalhe dos grãos destacando no centro leveduras. Grocott, 86 \times ; C) Centro dos grãos destacando-se micélios septados e leveduras, algumas com gemulação. Grocott, 350 \times ; D) Grande aumento da periferia do grão. Grocott, 530 \times .

ta^{9,13} e, mais recentemente, têm sido assinalados casos por *Phialophora mutabilis*³.

Recentes publicações^{14,15} relatam, em conjunto, 146 casos de endocardite por *Candida*, sendo que a espécie mais comum a *Candida albicans*.

O presente trabalho tem a finalidade contribuir para a casuística com um caso de endocardite fúngica por *Candida* sp., do ventrículo direito do coração, no qual o fungo formou grande massa trombótica ocluindo totalmente a cavidade ventricular, apresentando extraordinário comportamento anátomo-patológico.

Na maioria dos casos os Autores^{1,2,3,4,12,14,16} descrevem vegetações localizadas sobre as válvulas, algumas ocluindo parcialmente o orifício valvular. Não achamos, porém, referência na literatura revista, a nenhum caso semelhante ao nosso, onde observa-se oclusão total da cavidade ventricular. Ainda na literatura, a vegetação encontrada, de maior volume era poliposa com

8 cm e implantada na válvula aórtica que preenchia os seios de Valsalva, em um adulto de 48 anos, portador de doença reumática¹.

Em nosso caso não foram realizadas culturas da massa trombótica. No entanto, a identificação do agente, foi possível por provas de anticorpos fluorescentes (F.A.). Por outro lado, nesta criança as últimas hemoculturas, bem como culturas do LCR foram positivas para *Candida* sp. Além disso, tinha antecedentes de infecções pulmonares de repetição tratadas com os mais diversos antibióticos o que sabidamente é considerado como um dos fatores predisponentes à infestação de *Candida*, podendo levar a endocardite^{1,2,7,9,12}.

A localização preferencial das endocardites por fungos é o lado esquerdo do coração^{1,3,4,5,14}, sendo raro o comprometimento do lado direito^{1,2,4,14}.

O quadro histológico na candidiase vai desde ausência de reação tecidual até formação de

abscessos ou granulomas ao redor de filamentos micelianos e leveduras^{1,2,9,16,17,18}. Em nosso caso, apesar de existirem microabscessos cerebrais não foram evidenciados fungos nestas lesões; no trombo intracardíaco e nas artérias pulmonares eles se apresentaram sob a forma de "grãos" semelhantes aos dos eumicetos, que são os micetomas^{9,10}.

Pela revisão bibliográfica pudemos concluir que este é o único caso de candidíase com tal comportamento anatômico, imitando as lesões determinadas por micetomas; porém "micetomas" causados por dermatófitos são conhecidos⁸.

SUMMARY

Obstructing thrombus in the right ventricular cavity by *Candida sp.* (candidiasis endocarditis). A case report

The Authors report a case of a 5 month-old child with severe malnutrition and presenting features of recurrent pneumonia, and submitted to intense and frequent antibiotic treatment. On autopsy revealed endocarditis from *Candida sp.* with the formation of large sized thrombus obstructing the right ventricular cavity. By means of fluorescent antibody technique the fungus was identified with additional positive results for *Candida sp.* by blood and CSF culture examinations. On histological studies was seen appearance of granules similar to the mycetome types. This histological behavior is unusual in candidiasis and the search of the literature revealed such finding has not been recorded before in candidiasis.

AGRADECIMENTOS

Os Autores são gratos ao Prof. Dr. William Kaplan, do Center for Disease Control, Atlanta, Georgia, U.S.A., pela identificação do fungo e ao Prof. Dr. Karlham Salfelder, do Laboratório de Investigação de Patologia da Universidade de "Los Andes", Mérida, Venezuela, pela ajuda e incentivo a publicação deste trabalho.

REFERÊNCIAS BIBLIOGRÁFICAS

1. ANDRIOLE, V. T.; KRAVETZ, H. M.; ROBERTS, W. C. & UTZ, J. P. — *Candida* endocarditis. Clinical and pathologic studies. *Am. J. Med.* 32: 251-280, 1962.
2. ALDERSON, G. L. & HARVEY, E. B. — *Candida* endocardite of the tricuspid valve. Report a case. *J.A.M.A.* 224: 517-518, 1973.

3. CLINICOPATHOLOGICAL CONFERENCE — A case of fungal endocarditis. Presented at the Royal Postgraduate Medical-School. *Brit. Med. J.* 3: 765-769, 1969.
4. DAVIS, J. M.; MOSS, A. J.; SCHENK, E. A. & RO-CHESTER, N. Y. — Tricuspid *Candida* endocarditis complicating a permanently implanted transvenous pacemaker. *Am. Heart J.* 77: 818-821, 1969.
5. HAUST, M. D.; WLODEK, G. K. & PARKER, J. O. — *Histoplasma* endocarditis. *Am. J. Med.* 12: 460-465, 1962.
6. HURLEY, T. D. A. — A unique lesion of the heart in systemic blastomycosis. *J. M. Res.* 33: 499-502, 1975.
7. KHICHA, G. J.; BERROYA, R. B.; ESCANO, F. B. & ROSLYN, N. Y. — Mucormycosis in a mitral prosthesis. *J. Thorac. & Cardiovasc. Surg.* 63: 903-905, 1972.
8. KWON-CHUNG, K. J. — Micetomas causados por dermatófitos. Apresentado no Primeiro Simpósio Internacional de Micetomas. Barquisimeto, Venezuela, 1978.
9. LACAZ, C. S. — *Micologia Médica*. Fungos, Actinomicetos e Algas de interesse médico. 6a. edição. São Paulo, Sarvier, 1977, págs. 139, 172, 217, 382.
10. LACAZ, C. S.; CARVALHO, M. M. S. & CUCÉ, L. C. — Maduromicose podal por *Petriellidium boydii*. Registro de um caso. *Rev. Hosp. Clín. Fac. Med. São Paulo* 32: 244-247, 1977.
11. LEES, A. W.; RAO, S. S.; GARRET, J. A. & BOOT, P. A. — Endocardite due to *Torulopsis glabrata*. *Lancet* 1: 943-944, 1971.
12. MAVLIGIT, G. — *Candida* endocarditis of the tricuspid valve. *J.A.M.A.* 213: 1906, 1970.
13. MERCHANT, R. K.; LOURIA, D. B.; GEISLER, P. H.; EDGCOMB, J. H. & UTZ, J. P. — Fungal endocarditis: Review of the literature and report of three cases. *Am. Intern. Med.* 48: 242-265, 1958.
14. ODDS, F. C. — *Candida* and *Candidosis*. *Candida* Endocarditis. Chapter 17. London, Leicester University Press, 1979.
15. ROGERS, E. W.; WEYMAN, A. E.; NOBLE, R. J. & BRUNS, S. C. — Left atrial myxoma infected with *Histoplasma capsulatum*. *Am. J. Med.* 64: 683-690, 1978.
16. SALFELDER, K.; VEDA, K.; QUIROGA, E. L. & SCHWARZ, J. — Visceral Candidosis. Anatomic Study of 34 cases in Current Topics. *Pathology* 64: 177-223, 1977.
17. SALFELDER, K.; SCHWARZ, J. & SAUERTEIG, E. — *Atlas en Color*. Micosis Profundas en el hombre. New York, F. K. Schattner Verlag-Stuttgart, 1979.
18. SAUERTEIG, E.; LISCANO, T. R. & SALFELDER, K. H. — Candidosis aus pathologisch anatomischer Sicht. *Mykosen* 14: 283-298, 1971.
19. SLIFIKIN, M. & BOWERS, H. M. — *Phialophora multabilis* endocarditis. *Am. J. Clin. Path.* 63: 120-130, 1975.

Recebido para publicação em 11/9/1980.