

ONCOCERCOSE NO ESTADO DO AMAZONAS, BRASIL

Mário MORAES (1) e Leônidas Braga DIAS (2)

RESUMO

Foram encontrados dois casos de oncocercose no Estado do Amazonas, Brasil, em pacientes do sexo feminino, com residência no Rio Toototobi, afluente do Demini, este afluente do Rio Negro. É a segunda vez que esta filariose é achada no Brasil. O primeiro caso, descoberto em Campinas, São Paulo, era proveniente do Território de Roraima, também dentro da mesma região. As pacientes, ambas missionárias americanas, devem ter adquirido a doença dos índios Uaicás, com malocas ao longo do Rio Toototobi, ou de índios venezuelanos, das cabeceiras do Orinoco, que freqüentemente atravessam a fronteira para visitar os índios Uaicás. Todos pertencem à tribo dos Yanomamas. O achado leva os Autores a crer que a *Onchocerca volvulus* já se instalou no Território Federal do Amazonas, da Venezuela, não considerado até agora como área endêmica de oncocercose, e provavelmente no Brasil, junto às serras Parima, Urucuzeiro, Curupira e Tapirapecó, locais que oferecem condições para a criação do hospedeiro transmissor.

INTRODUÇÃO

As áreas endêmicas de oncocercose, no Novo Mundo, estão localizadas no México, Guatemala e Venezuela³. Sua distribuição geográfica, no continente americano, entretanto, deve ser bem maior, como atestam os casos isolados descritos no Surinam⁵ e no Equador⁶, embora sujeitos ainda a confirmação.

O verme responsável pela oncocercose, a *Onchocerca volvulus*, é uma filária encontrada em nódulos fibrosos subcutâneos, que algumas vezes passam despercebidos devido à sua localização muito profunda. As microfílarias não circulam no sangue; são achadas na derme, em geral nas proximidades do nódulo, e, quando em grande número, podem passar através da córnea para a câmara anterior do olho, determinando complicações graves que vão até a cegueira.

Só uma vez foi a oncocercose assinalada no Brasil². Tratava-se do caso de uma paciente de 3 anos, residente em localidade perto de Boa Vista, no Território de Ro-

raima. Os oncocercomas, como são denominados os nódulos subcutâneos, em número de dois, localizavam-se no couro cabeludo. A paciente tinha estado na Guiana Inglesa, mas a doença, sem dúvida, fôra adquirida no Território. Apesar disso, por se tratar de um caso isolado, faltava a confirmação da existência da oncocercose no Brasil, no seu extremo Norte.

MATERIAL E MÉTODOS

Recentemente, tivemos oportunidade de diagnosticar dois casos de oncocercose, adquirida em território brasileiro, nas proximidades da fronteira com a Venezuela. Uma das doentes, de 40 anos de idade, missionária americana, foi vista em maio de 1970. Apresentava um nódulo na região sacra, com evolução de seis anos. Vivia no Brasil há cerca de 20 anos sem nunca ter visitado os países vizinhos. Ao ser examinada pela primeira vez, declarou estar no Amazonas há

Universidade Federal do Pará — Centro de Ciências Biológicas — Belém, Pará

(1) Professor Adjunto

(2) Professor Assistente

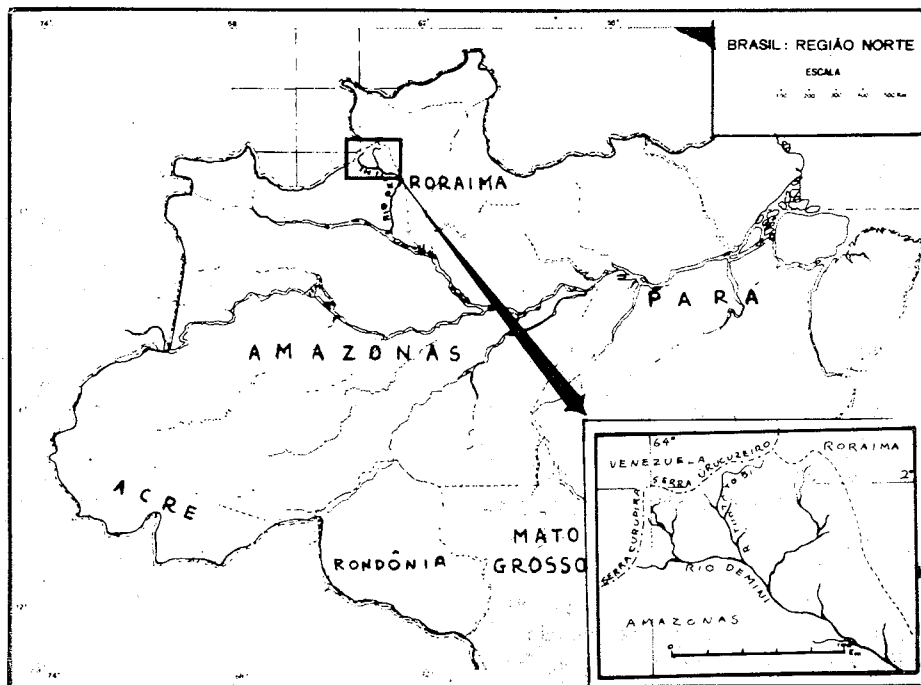
14 anos, sendo que a maior parte deste tempo fôra passada no rio Toototobi, afluente do Demini, situado próximo à fronteira com a Venezuela. A outra doente, de 35 anos, também missionária americana, chegou a Manaus, Capital do Estado, em 1959. Foi para o Rio Toototobi em 1963. Ao ser examinada, em janeiro de 1971, apresentava um nódulo na região sacra com evolução de cinco anos. Em ambos os casos o diagnóstico de oncocercose foi feito pela histopatologia, após a retirada cirúrgica dos nódulos.

DISCUSSÃO

No Rio Toototobi as duas missionárias partilhavam da mesma casa, que foi dividida ao meio para abrigar as duas famílias. O lugar é bastante alto, dentro da região das cachoeiras, o que está de acôrdo com o *habitat* dos transmissores de *Onchocerca volvulus*. Ambas trabalham para a missão que presta assistência aos índios Uaicás; há três malocas e quase duzentos índios em tórno da mesma.

Os Uaicás, como todos os índios das imediações da fronteira, estão constantemente em visita às tribos do outro lado dos limites e também recebendo a visita dos índios venezuelanos. Na realidade, os Uaicás constituem apenas uma vila ou grupo de vilas da tribo Yanomama⁴, que se distribui ao longo da fronteira, em ambos os lados da mesma. Embora o Território Federal do Amazonas, do país vizinho, não seja considerado como área de oncocercose¹, é fora de dúvida, por este achado, que a doença já se estendeu até lá, e os índios venezuelanos, em suas visitas às vilas da fronteira, estão agora introduzindo-a no Brasil.

Como sintoma inicial referiu a primeira doente prurido na região do grande trocânter, que desapareceu antes mesmo da remoção do nódulo. Sôbre os índios Uaicás, disse nunca ter-lhes observado nódulos na cabeça ou no tronco, o que seria fácil dado que a maioria dos membros da tribo anda nua. Relatou, no entanto, espontaneamente, o aparecimento de uma doença, ainda sem explicação para os missionários, que consiste em "inchaços" nas coxas ou outras



MAPA 1 — O Rio Toototobi, onde residem os índios Uaicás.

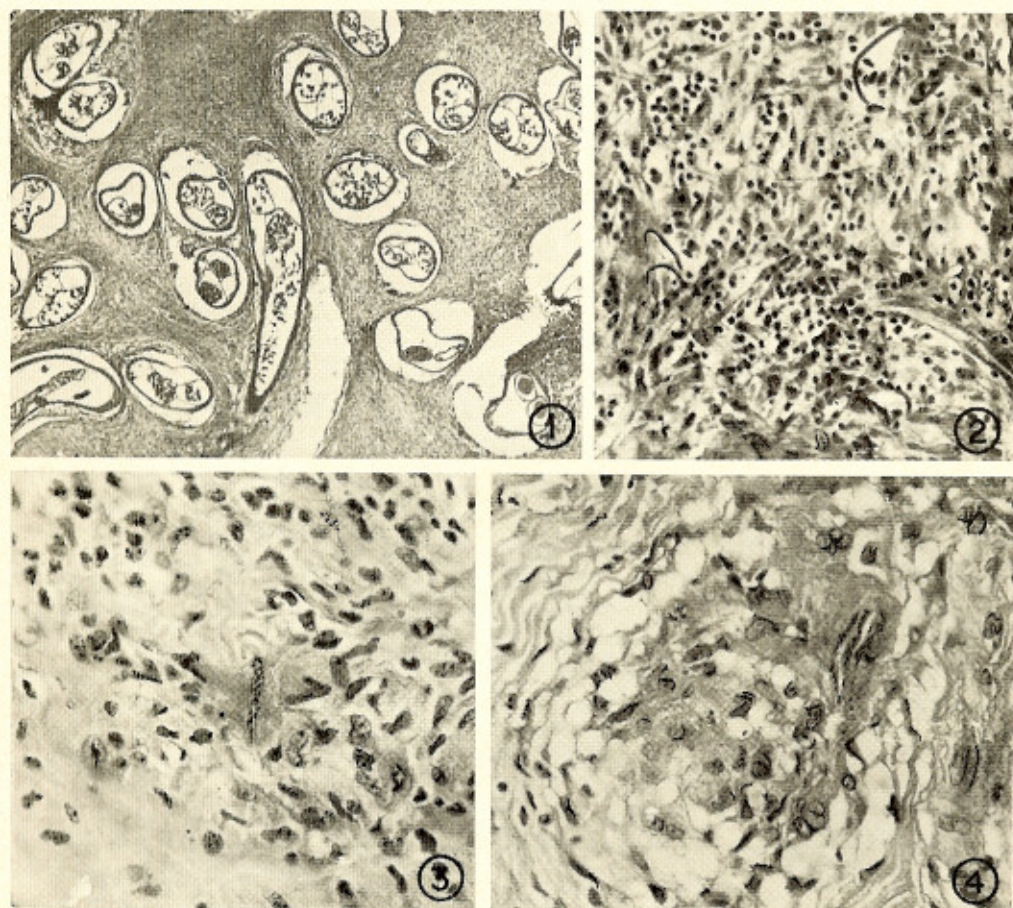


Fig. 1 — Caso 2 — Corte do nódulo, mostrando a filária adulta. H.E., 25 \times . Fig. 2 — Caso 2 — Microfilárias no tecido conjuntivo da periferia do nódulo. H.E., 160 \times . Figs. 3 e 4 — Caso 1 — Presença de material eosinofílico e histiócitos em torno de microfilarías já em degeneração; este aspecto não foi verificado no caso 2. H.E., 400 \times .

regiões, sem vermelhão local ou febre. Enquanto persiste o "inchaço", que pode durar vários dias ou mesmo semanas, os índios pouco se alimentam e definham, "parecendo muito doentes". Uma vez absorvido o edema, restabelecem-se e voltam às atividades normais. Esta descrição se ajusta, parcialmente, à chamada *erisipela de la costa*, descrita em pacientes de oncocercose.

A segunda paciente, talvez por já estar alertada, referiu a presença na missão de uma índia com um nódulo na região frontal, e de um índio, já cego, com um nódulo na cabeça. Não pôde, no entanto, precisar

se os mesmos viviam na Venezuela ou no Brasil.

Com o achado desses dois casos de oncocercose fica confirmada a existência de *Onchocerca volvulus* em território brasileiro. Provavelmente ocorre ela em quase toda a fronteira do Brasil com a Venezuela, junto às serras Parima, Urucuzeiro, Curupira e Tapirapecó. A paciente do primeiro caso descrito no Brasil² deve ter adquirido a doença na mesma região. Vale ressaltar ainda que no Território Federal do Amazonas, da Venezuela, onde a oncocercose não foi assinalada, deve ela existir, pelo menos na região das cabeceiras do Orinoco.

SUMMARY

Onchocerciasis in the State of Amazonas, Brazil

Two cases of onchocerciasis are reported from the State of Amazonas, Brazil. This is the second time that this filariasis has been found in Brazil. The patients, both lady missionaries, had lived on the Toototobi River, a tributary of the Demini River, for several years prior to the diagnosis. They acquired the disease from the Uaicás Indians, who live on the same river. The present finding shows that the geographical distribution of onchocerciasis in the Western Hemisphere is not limited to Venezuela, Mexico and Guatemala, as believed so far.

REFERÊNCIAS BIBLIOGRÁFICAS

1. BARRANCO, D. G. & MALLÉN, M. S. — Geografía medica de la oncocercosis; Genero *Onchocerca*, Diesing, 1841. *Rev. Inst. Med. trop. São Paulo* 10:316-325, 1968.
2. BEARZOTI, P.; LANE, E. & MENEZES F.º, J. — Relato de um caso de oncocercose adquirida no Brasil. *Rev. Paul. Med.* 70:102, 1967.
3. BURCH, T. A. — The ecology or onchocerciasis. *In Studies in Disease Ecology.* New York, Hafner Pub. Comp. Inc., 1961.
4. CHAGNON, N. A.; NEEL, J. V.; WEITKAMP, L.; GERSHOWITZ, H. & AYRES, M. — The influence of cultural factors on the demography and pattern of gene flow from the Makiritare to the Yanomama Indians. *Amer. J. Phys. Anthropol.* 32:339-350, 1970.
5. HARTZ, P. H. — Does Onchocerciasis occur in Surinam? *Docum. Neerl. et Indones. Morbis Trop.* 2:355-356, 1950.
6. LEÓN, L. A. & WIGODZINSKY, P. — Los Simúlidos del Ecuador y su importancia en medicina tropical (Diptera, Simuliidae). *Rev. Ecuador. Ent. Parasitol.* 1:23-39, 1953.

Recebido para publicação em 25/11/1971.